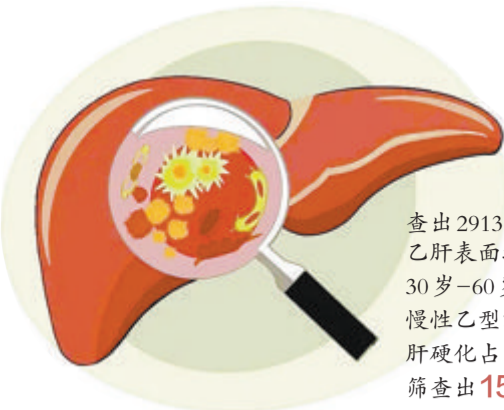


# 筛查12000余人 最年轻肝癌患者42岁

## 厦门市中医院推动慢性乙肝管理,做好肝癌防控工作,已扩展到全市四个区的八个社区



查出2913例  
乙肝表面抗原阳性者,其中:  
30岁-60岁者占70%  
慢性乙型肝炎占35%  
肝硬化占4.5%  
筛查出15名原发性肝癌患者

本报记者 刘蓉 通讯员 郑晓婷

由厦门市中医院肝病中心发起的“厦门市慢性乙肝、肝癌防治全流程管理项目”自去年11月启动至今,已满一周年。记者从厦门市中医院肝病中心了解到,该项目已从最初的湖里区4个社区,扩展到4个区的8个社区对居民进行慢性乙肝筛查、管理,做好肝癌防控工作。目前,该项目已筛查了12000余人,共筛查出2913例乙肝表面抗原阳性者,已纳入乙肝管理数据库进行跟踪随访。筛查出的患者中,30岁-60岁者占70%,男性多于女性。其中肝功正常的慢性乙型肝炎占35%,肝硬化占4.5%,筛查出15名原发性肝癌患者,占0.5%,最年轻的只有42岁。

厦门是慢性乙肝的高发区,平均发病率接近10%,高于全国的平均水平,慢性乙肝患者数量超过40万人。由于市民对乙肝的知晓率低,不少乙肝病毒携带者不重视定期体检,等到发生肝硬化、肝癌再去医院就诊时已属于病程晚期,延误了最佳治疗

时机。我国著名肝胆胰外科专家、市中医院党委书记尹震宇强调,厦门市慢性乙肝、肝癌防治全流程项目启动一年来,从数据可见,因中国乙肝疫苗接种自1992年开始,年龄>30岁的男性患慢性乙肝的概率较高,40岁以上原发性肝癌的发生率较高。结合市中医院肝病中心的住院患者人群来看,肿瘤年轻化趋势明显,30岁甚至不满20岁的住院肝癌患者并不少见,可见慢性乙肝、肝癌防治筛查的广度、力度还要进一步加强。

### 社区筛查及时转诊 切除癌变部位恢复健康

45岁的张先生在居住地的社区医院参与本单位开展的乙肝快速检测项目,发现HBsAg阳性,进一步在所在社区医院检测肝功异常,在社区医生指导下转诊至厦门市中医院肝病中心,经检测,张先生乙肝病毒DNA高载量,肝硬变数值达22.6Ka,甲胎蛋白指标达89.39ng/ml,异常凝血酶原415mAu/ml,进一步

查上腹部MRI平扫+增强显示:肝右前上叶上段富血供小结节,考虑小肝癌、肝硬化、脾大等。最终诊断为乙型肝炎肝硬化、肝癌,进行抗乙肝病毒治疗,并在本院肝胆胰外科接受根治手术治疗。术后,张先生肝功恢复正常,乙肝病毒DNA阴性,纳入厦门市慢性乙肝、肝癌防治项目持续随访、管理中。

65岁的陈女士,则是厦门市中医院肝病科专家下社区进行肝癌早筛查时疑似肝癌,乙肝肝硬化。在市中医院进一步检测确认诊断。尹震宇书记对她主刀进行“肝癌切除术”后,她转回肝病中心肝内三科进行抗病毒治疗、中药调理。4个月后复查,乙肝表面抗原转阴,乙型肝炎病毒检测不到DNA;肝功能、甲胎蛋白恢复正常,标志着乙肝临床治愈。目前已停药抗病毒药,规律随访7个月,仍维持乙肝表面抗原阴性,且肝功正常。

### 加强筛查广度力度 扩大目标人群数据库

接下来,该项目将继续往全市扩

大推广,加强筛查广度、力度,把乙肝表面抗原阳性患者作为目标人群纳入数据库管理,并建立健康档案,开展健康教育、实施规范诊疗,实现慢性乙肝全程管理,从而最大限度降低居民乙肝病毒携带率和发病率,延缓和减少乙肝导致的肝硬化和肝癌死亡。

厦门市中医院肝内三科主任梁惠卿介绍,厦门乙肝发病率高于全国平均水平,慢性乙肝患者数量超过40万人,且由于市民对乙肝的知晓率低,不少乙肝病毒携带者不重视定期体检,等到发生肝硬化、肝癌再去医院就诊时已属于病程晚期,延误了最佳治疗时机。厦门市慢性乙肝、肝癌防治全流程项目将会继续往全市扩大推广,加强筛查广度、力度,更多乙肝表面抗原阳性患者将被作为目标人群纳入数据库管理,并建立健康档案,由专科医护定期开展健康教育、实施规范诊疗,实现慢性乙肝全程管理,最大限度降低居民乙肝病毒携带率和发病率,延缓和减少乙肝导致的肝硬化和肝癌死亡。

## 秋冬季心梗高发 警惕身体“报警信号”

本报讯(记者 刘蓉 通讯员 林秋秀 倪晶莹)心肌梗死的发生与环境因素密切相关,近日早晚温差加大,心梗病人大幅度增长。记者从厦门市长庚医院、厦门医学院附属第二医院、厦门市中医院了解到,近期,我市心梗患者明显增多。心血管病专家提醒市民,秋冬时节,三高等心梗高危因素人群要谨防心梗,重视身体报警信号。

4天前,45岁的黄先生在活动后出现胸前阵发性胸闷,随后每天都会出现这种症状一两次,休息后即可缓解。他觉得症状忍受不了就没有重视。前天下午3点左右,他在入院1小时前再次出现胸闷不适的症状,呈堵塞、压迫感,范围约1手掌大小,症状持续未缓解,一直忍到眼前发黑,才让家人打了120。120急救医师赶到现场后,黄先生已无自主呼吸及心跳,意识丧失,心电图监护显示:“室颤”。急救医护人员马上对他进行心肺复苏、除颤等急救处理,所幸黄先生很快恢复自主心律、呼吸及意识。

紧急送往厦门长庚医院,通过绿色通道抢救,手术后黄先生被送入ICU进一步治疗,目前,病情稳定。

同一段时间,120医师通过厦门长庚医院的胸痛微信工作群上传了一名急性心梗的心电图,提示:“急性下壁ST段抬高型心肌梗塞”,该病患是海沧区的一名41岁男性患者,入院半小时前出现胸部不适伴胸痛,伴大汗淋漓、呼吸困难、抽搐、背痛等症状,院内急救医师了解到患者曾接受过冠脉支架植入,于是通过绿色通道立即手术。术中见右冠脉原支架内已完全闭塞,开通后使用药物球囊,手术经过紧张而有序,从确诊到手术开通闭塞血管仅用了48分钟。

心肌梗死作为一种严重的秋冬季节高发心脑血管疾病,成为夺走老年人生命的“冷血杀手”,更令人担忧的是,中青年出现心肌梗死的比例在逐年增加。厦门市中医院副院长、心血管病专家陈联发提醒市民,心梗发作前,身体往往会有“报警信号”,比如胸前区压榨性疼痛,持续20分钟以上仍不能缓解,伴有大汗淋漓、面色苍白、呕吐、恶心、濒死感等;左肩、左上肢或左背部放射痛,伴有胸闷、气紧等;大汗或呕吐,伴有胸闷等。有冠心病史的患者,如果突然出现胸部后、颈部呈阵发性胀痛,且有明显的胸部紧迫感,并牵引或放射至肩臂等部位,也要警惕心梗发作。

## 孕妇患急性脂肪肝 多脏器受损

### 经过多学科紧急救治,孕妇平安生子,目前母子俩已顺利出院

本报讯(记者 楚燕 通讯员 陈锋)孕妇产检时无意中提到“有点恶心,睡不好”,引起医生注意。一检查,竟然是妊娠期急性脂肪肝作祟,多脏器功能受损。经过多学科紧急救治,孕妇终于平安生下孩子,目前母子俩已顺利出院。

29岁的王女士即将迎来第一个宝宝的降生,全家人满怀欣喜,然而,一场意外正悄然降临。10月21日,怀孕36周的王女士和往常一样来到厦门市妇幼保健院产科门诊产检,在和医生沟通中,她说了一句:“吃饭还好,食欲也可以,就是这周偶尔有点恶心,睡得不太好。”门诊黄秋云医生脑中警钟顿时响起,立即叮嘱她抽血检查,结果查出肝功能、凝血功能、肾功能均明显异常。“妊娠期急性脂肪肝!而且已经出现多脏器功能损伤!”黄秋云及时识别危重症,为抢救赢

得时间。高危产科医护人员立刻开通绿色通道,启动快速反应团队,组织产科、麻醉科、内科、检验科、输血科、新生儿科会诊,制订母子救治方案,并紧急准备大量血液制品,纠正凝血功能障碍,立即行剖宫产终止妊娠。由于王女士凝血功能异常,已出现弥散性血管内凝血(DIC),手术很可能引发大出血。多学科通力协作保障手术安全,最终,孩子平安降生。术后,产妇转入重症监护室治疗,病情逐步得到控制。

妊娠期急性脂肪肝是妊娠期特有的一种罕见疾病,发病率约1/20000-1/7000,一般发生于妊娠30-38周,以妊娠35周左右的初产妇居多。该病起病急骤、进展快、病情凶险,病死率高,严重威胁生命安全。起病初期可能仅有持续

性的消化道症状,如恶心、呕吐,可伴有不同程度的厌食、疲倦、上腹痛等。数天至1周后孕妇出现黄疸,且进行性加深,常无瘙痒。病人常有蛋白尿、高血压、水肿,少数人有一过性多尿和烦渴。该病一旦确诊,应尽快终止妊娠。如不及时分娩,病情继续进展,可出现凝血功能障碍、低血糖、意识障碍、精神症状和肝肾功能衰竭,甚至短时间内死亡,可发生胎儿窘迫甚至死胎。

高危产科魏玮医生提醒广大孕妈,怀孕后一定要进行系统正规的产检,有高危因素的孕妇还要适当增加产前检查次数。如出现烦渴、恶心、呕吐、厌食、乏力、黄疸、皮肤出血点、腹痛、胎动异常、阴道流血等症状时应立即就医,不能抱侥幸心理,否则可能造成不可挽回的后果。

## 介入超声微创消融治疗 一次手术同时解决三个脏器问题

本报讯(记者 刘蓉 通讯员 辛福瑾)44岁的曾女士甲状腺、乳腺和子宫同时出现了问题,最近,她在厦门大学附属翔安医院接受了3个脏器多个病灶、一次手术同时完成的介入超声微创消融治疗,顺利出院。

曾女士本人就是妇产科医生,曾经做过甲状腺结节和双侧乳腺结节两个手术,加上又是疤痕体质,在治疗上非常谨慎。近日,她求诊于厦门大学附属翔安医院的超声医学科陈云超主任医师,希望对甲状腺、乳腺和子宫进行介入超声微创消融治疗。陈云超与曾女士反复沟

通,制定了一次性解决3个脏器多个病灶的手术方案。

甲状腺方面,计划消融左侧两个1.4厘米的较大结节并扩大消融部分甲状腺组织;消融右侧叶上极压迫症状明显的2.1厘米×1.5厘米的较大结节。力求达到消融、消甲,去症状和美容四个效果;乳腺方面,右侧乳腺结节呈为较小良性结节,但形态不规则,是高危型,计划扩大消融。左侧乳腺囊性病变,病变部位1.8厘米×0.8厘米,需处理;还有子宫多发肌瘤,增大的子宫占据整个盆腔,后方两个肌瘤压迫直肠,左侧一个浆膜下肌瘤,近

前腹壁3个相邻的小肌瘤,将做“微波消融+聚桂醇化学消融”。

3个脏器多个病灶,历时5小时40分钟,一次手术同时完成。术后第7天,曾女士顺利出院。

陈云超介绍,实体肿瘤微波消融是学科融合发展的结果,其中超声引导下微波消融是较便捷、精准的方法。比如这名曾女士,手术前后图片以及超声影像对比结果显示,乳腺、甲状腺的消融术后基本发现不了针眼,且乳腺的乳头状瘤和甲状腺的双侧结节均已完全凝固性坏死,而介入超声微波消融避免了子宫全切。

## 规范幽门螺杆菌诊治 降低胃癌风险

### 医生建议,15岁以上青少年最好进行一次幽门螺杆菌检测

本报讯(记者 楚燕 通讯员 石青青 高泉艺)厦门市慢性胃肠病分级诊疗专病防治培训班暨幽门螺杆菌诊治规范化培训班近日举行。活动采取线下+线上的形式,邀请上海、厦门消化系统疾病权威专家围绕幽门螺杆菌感染规范化诊治等话题展开深入探讨,推动我市幽门螺杆菌规范化诊治,降低胃癌风险。

厦门大学附属中山医院副院长、消化内科学科带头人任建林教授表示,慢性胃肠病的防治要规范化、个体化、同质化。厦门大学附属中山医院消化内科作

为厦门市慢性胃肠病防治中心,负责指导全市胃肠道慢性疾病的防治工作。中心积极组织全市各级医院和社区卫生服务中心在社区广泛开展胃肠道肿瘤筛查,使厦门市消化道肿瘤早诊早治工作走在全国前列。目前厦门市90%以上的社区卫生服务中心配备了先进的幽门螺杆菌感染检测设备,同时全面培训社区全科医生,按照幽门螺杆菌最新诊治指南对感染者进行规范治疗,使感染根除率达到全国先进水平。厦门大学附属中山医院今年还建立了全市首个幽门螺杆菌

耐药药门诊,为难治性幽门螺杆菌感染患者提供精准治疗。接下来,国家幽门螺杆菌与胃癌防治办公室将授予厦门大学附属中山医院消化内科“幽门螺杆菌规范化诊疗国家示范中心”。

厦门大学附属中山医院消化内科主任陈建民教授提醒,家庭聚集性是幽门螺杆菌感染的显著特征,建议15岁以上青少年最好进行一次幽门螺杆菌检测,成年人如果真正根除了幽门螺杆菌,再感染率是很低的,一般每年再感染率是1%-2%。

## 11月15日12时-16日12时 我市新增3例确诊病例和3名阳性感染者

### 均为外省来厦及其密接人员

本报讯(记者 陈苑)记者从市疾控中心获悉,11月15日12时至16日12时,我市新增3例新冠肺炎确诊病例(1例轻型、2例普通型)和3名阳性感染者,均已闭环转运至定点医院隔离治疗。基本情况如下:

病例1,集中隔离点检出,为11月13日报告阳性感染者7的密接人员,13日转运至集中隔离点,13日、14日核酸检测结果均为阴性,15日核酸检测结果为阳性,16日诊断为新冠肺炎确诊病例。

病例2,集中隔离点检出,自河南郑州前往信阳乘坐Z128次列车11月13日入厦(与15日报告病例1、病例5同车次),14日作为密接人员转运至集中隔离点,13日、14日核酸检测结果均为阳性,15日核酸检测结果为阳性,16日诊断为新冠肺炎确诊病例。现住址为湖里区殿前社1136号。

病例3,集中隔离点检出,为11月13日报告阳性感染者5的密接人员,13日转运至集中隔离点,13日、14日核酸检测结果均为阴性,15日核酸检测结果为阳性,16日诊断为新冠肺炎确诊病例。

阳性感染者1-3,重点地区入厦人员筛查发现,11月15日乘坐9C7161航班自河北石家庄入厦,15日“落地检”核酸结果异常,16日凌晨重采核酸检测结果为阳性。现住址为汉庭酒店会展中心店(思明区前埔社区前埔400号)。

上述3例病例和3名阳性感染者活动轨迹主要涉及:

- 11月13日:22:23-23:15公交车953路(厦门北站-殿前站)。
- 11月14日:11:45-12:00殿前夜市核酸采样亭(湖里区殿前夜市),11:57-11:59高比格烘焙大师翔鹭花城店(湖里区殿前社2534-2-105号)。
- 11月15日:19:52-21:20渝园菜馆(思明区前埔社区前埔535号),21:36-21:4227C便利店(思明区前埔社区前埔395-104号)。
- 11月16日:4:00-5:30兜鹿湖玩(思明区文兴东里42-201号)。

请有上述活动轨迹交集的人员,立即报告属地疫情防控部门,严格做好个人防护,非必要不外出,配合进行流调等疫情管控措施。如隐瞒相关接触情况造成疫情传播扩散等不良后果的,将依法依规追究责任。

## 厦门疾控发布健康提醒

本报讯(记者 陈苑)11月15日全国新增报告1568例本土确诊病例、18491例本土无症状感染者,涉及31个省份。

天津蓟州区、武清区、红桥区、河北区,山西阳泉市,吉林长春市、四平市,辽宁葫芦岛市、朝阳市、锦州市、大连市,上海杨浦区、青浦区,甘肃嘉峪关市,广东潮州市,海南海口市、屯昌县、三亚市等地根据相关规定新增划定高、低风险区。

- 市疾控中心提醒广大市民:
- ① 我市实行免费核酸检测服务(部分核酸检测点延长至22时),鼓励群众每72小时进行一次核酸检测。
  - ② 乘坐飞机、高铁、列车、跨省长途客运、跨省客运船舶等交通工具需查验48小时内核酸检测阴性证明。
  - ③ 对7天内有高风险旅居史的入(返)厦人员:实施7天居家隔离医学观察(第1、3、5、7天各开展一次核酸检测)。
  - ④ 有相关情况人员,请主动报备。报备途径:“i厦门”微信公众号,点击[i服务]-[入厦登记]。

## 11月15日0时-24时 我市新增12例境外输入确诊病例

本报讯(记者 陈苑)据福建省卫健委、厦门市卫健委官网消息,11月15日0时-24时,福建省报告新增境外输入确诊病例12例(厦门市12例)。当日报告新增境外输入无症状感染者1例(福州市1例);解除隔离4例。

目前,密切接触者、外地通报协查的密切接触者及其共同居住家属正在接受集中医学观察7808人。

## 今日我市开放15个疫苗接种点

本报讯(记者 陈苑)今日,我市有15个疫苗接种点提供新冠病毒疫苗接种服务,同步提供3岁至11岁儿童新冠疫苗接种服务。

接种新冠疫苗(含加强免疫)需通过“美丽厦门智慧健康”微信公众号预约或由单位、村居统一组织。市民还可到提供重组新冠病毒疫苗(CHO细胞)的接种点预约接种。需要注意的是,接种新冠疫苗后24小时内不进行核酸检测。



扫码了解详情

## 分类广告

副省级媒体 友情提醒:本栏提供的信息仅供参考,敬请验证对方相关资料,若因此产生的一切法律纠纷与本报无关。(入市有风险,投资需谨慎。) 登报热线:5581501 5550633 手机微信同号:18030270336 19906032813



- 吕岭路122号报业大厦10楼1009室(电话:5550633)
- 湖里区枋湖南路29号湖里行政中心二楼1号窗口(电话:5383530)
- 海沧区行政中心二楼24窗口(电话:5511763)
- 厦门市行政服务中心3楼A厅27窗口(电话:5509533)

### 公告启事

#### 遗失声明

厦门德沃斯阀门科技股份有限公司遗失提单一份,船名航次:NAVIOS AMARILLO V.39E, 提单号:XMUS22090430,声明作废。

#### 遗失声明

FUJIAN VICTORY MACHINERY CO.,LTD遗失全套一式三份正海运提单,提单号: COSU6345045550, 柜号: OOLU0119846, 提单流水号: CNT220419824、CNT220419825、CNT220419826、CNT220419827、

CNT220419828、CNT220419829, 起运港: XIAMEN, 目的港: GUAYAOUIL, 船名航次: COSCO AQABA 067W, 声明作废。

#### 遗失声明

厦门七彩秀摄影有限公司遗失公章一枚,声明作废。

#### 遗失声明

厦门市同安区新美街道后坂村村民委员会以下单位农村集体经济组织登记证等遗失: 厦门市同安区新民镇后坂村股份经济合作社正、副本遗失, 代码: N2350212MF8490328D, 声明作废。

村第一小组股份经济合作社正、副本遗失, 代码: N1350212MF23130647; 遗失公章、财务章各一枚, 声明作废。 厦门市同安区新民镇后坂村第二小组股份经济合作社正、副本遗失, 代码: N1350212MF2313099R, 声明作废。

村第三小组股份经济合作社正、副本遗失, 代码: N1350212MF23318796; 遗失公章、财务章各一枚, 声明作废。 厦门市同安区新民镇后坂村第四小组股份经济合作社正、副本遗失, 代码: N1350212MF23319247; 遗失公章、财务章各一枚, 声明作废。

村第五小组股份经济合作社正、副本遗失, 代码: N1350212MF2331959R; 遗失公章、财务章各一枚, 声明作废。 厦门市同安区新民镇后坂村第五小组股份经济合作社正、副本遗失, 代码: N1350212MF2331959R; 遗失公章、财务章各一枚, 声明作废。 厦门市同安区新民镇后坂村第五小组股份经济合作社正、副本遗失, 代码: N1350212MF2331959R; 遗失公章、财务章各一枚, 声明作废。